

# Koronarangiographie: Vom ersten Herzkatheter bis zur modernen, invasiven Bildgebung

Thomas F. Lüscher<sup>1, 2, 3, 4</sup>

<sup>1</sup> Heart Division, Royal Brompton and Harefield Hospital, London, UK

<sup>2</sup> National Heart and Lung Institute, Imperial College, London, UK

<sup>3</sup> School of Cardiovascular and Metabolic Medicine & Sciences, King's College London, London, UK

<sup>4</sup> Center for Molecular Cardiology, University of Zurich, Schlieren, Switzerland

**Zusammenfassung:** Die Koronarangiographie hat sich von der ersten Herzkatheterisierung durch Werner Forssmann zu einer hochpräzisen Bildgebung der Koronararterien entwickelt. Moderne Verfahren wie intravaskulärer Ultraschall, optische Kohärenztomographie sowie Druckmessungen mittels FFR oder iFR erlauben heute eine kombinierte strukturelle und funktionelle Beurteilung von Koronarstenosen. Parallel gewinnt die nicht-invasive koronare Computertomographie, insbesondere mit Photon-Counting-Technologie, zunehmend an Bedeutung in Diagnostik und Interventionsplanung. Die kardiovaskuläre Bildgebung entwickelt sich damit zu einem zentralen Instrument der personalisierten Therapie der koronaren Herzkrankheit.

**Schlüsselwörter:** Koronarangiographie, Herzkatheterisierung, optische Kohärenztomographie, intrakoronarer Ultraschall, Computertomographie-Angiographie

## Coronary angiography: From cardiac catheterization to advanced interventional cardiovascular imaging

**Abstract:** Coronary angiography has evolved from the first cardiac catheterization performed by Werner Forssmann into a highly precise imaging modality of the coronary arteries. Modern techniques such as intravascular ultrasound, optical coherence tomography, and physiological measurements including FFR and iFR enable combined structural and functional assessment of coronary stenoses. At the same time, non-invasive coronary computed tomography, particularly with photon-counting technology, is gaining importance for diagnosis and procedural planning. Cardiovascular imaging is therefore becoming central to personalized management of coronary artery disease.

**Keywords:** Coronary angiography, cardiac catheterization, optical coherence tomography, intravascular ultrasound, Computed Tomography Angiography

## Das unsichtbare Organ

Das Herz ist das unsichtbare Organ. Man konnte es im Altertum nur am Puls erahnen, untersuchen konnten es die antiken Ärzte nicht. Ja, sie kannten nicht einmal die Rolle des Herzens im Organismus. Aristoteles dachte, dass es dazu da sei, um das Blut zu kühlen. Galen war der Kreislauf unbekannt. Für die meisten war es das Organ, in welchem die Gefühle entstanden, denn man spürte die Erregung mit dem Puls des Herzens – selbst wir senden uns noch herzliche Grüsse. Erst William Harvey klärte nach seinem Studium in Padua, wo der grosse Anatom Andreas Vesalius lehrte, erstmals mit physiologischen Experimenten die funktionelle Rolle des Organs und des Kreislaufs (1) – von nun an floss das Blut in einem Kreislauf von Gefässen mit dem Herzen als Pumpe.

Zwar fühlte man weiterhin die Wirkung des Herzens als Puls des Lebens, und mit der Erfindung des Stethoskops durch René Laennec hörte man auch seine Tätigkeit im Kreislauf (2), sehen konnte man das unsichtbare Organ aber weiterhin nicht.

### Wilhelm Röntgen

Am lebenden Organismus liess sich das Herz, zunächst nur als Schatten, mit den von Wilhelm Röntgen am 8. November 1895 beschriebenen X-Strahlen (daher auf Engl. immer noch X-ray) sichtbar machen (3). Das Thoraxbild blieb da-

nach für Jahrzehnte der Zugang zum Herzen. Man analysierte die Form des Herzschattens, das Abbild der Pulmonalarterie und der Aorta, man beurteilte die Durchblutung der Lungen, sah Stauung und Ergüsse, aber die Kammern des Herzens sah man nicht.

### Der historische Selbstversuch

Es brauchte den Mut eines Unerschrockenen, um weiterzukommen: Werner Forssmann, zu Beginn der 1920er-Jahre ein junger Assistent in Eberswalde bei Berlin, wollte das Herz sondieren. Trotz Bedenken seiner Kollegen und seines Chefs Richard Schneider schob er sich heimlich einen Blasenkatheter über die linke Armvene ins rechte Herz, in der Absicht, später eine direkte Druckmessung zu ermöglichen oder sich Medikamente und Kontrastmittel zur Darstellung des Organs zu verabreichen. Entgegen den Erwartungen vieler verlief das scheinbar waghalsige Experiment folgenlos: «Beim Einführen des Katheters hatte ich lediglich während des Gleitens an der Venenwand ein Gefühl leichter Wärme... gleichzeitig, wohl durch Reizung von Vagusästen, einen leichten Hustenreiz. Reizerscheinungen vonseiten des Herzens konnte ich nicht feststellen.» Das Herz liess sich offenbar sondieren, ohne dass es zum Stillstand kam (Abb. 1). Seine Publikation «Über die Sondierung des rechten Herzens» in der «Klinischen Wochenschrift» (4) fand ein grosses mediales Echo; sein neuer Chef aber, der gefürchtete Starchirurg Ferdinand Sauerbruch,

hatte keine Freude an seinem Tun, empfing ihn überraumig mit der Publikation in Händen und – unfähig, die Bedeutung seiner Tat zu erkennen – warf Forssmann aus seiner Klinik. Ein Vierteljahrhundert später erhielt Forssmann 1956 dennoch den Nobelpreis für Medizin.

Eine Weiterentwicklung seines historischen Versuchs war ihm nicht vergönnt. Dickinson Woodruff Richards Jr. und André Cournaud brachten die Herzkatheterisierung zur klinischen Reife und massen den Druck in den Hohlvenen, dem rechten Herzen und der pulmonalen Zirkulation.

## Ein Durchbruch aus Versehen

Die Röntgentechnik hatte inzwischen grosse Fortschritte gemacht, man konnte nicht nur Standbilder schiessen, es liessen sich auch Filme erstellen. Röntgendichte Kontrastmittel, die die Pumpfunktion des Herzens zeigten, liessen sich injizieren. Doch der Zugang war weiterhin kompliziert, vor allem zum linken Herzen, da es eine Freilegung der Arteria brachialis erforderte. Auch galt der Zugang zu den Herzkranzarterien als gefährlich – ein noli me tangere! Wie nicht selten in der Forschung gelang der nächste Schritt durch Zufall – durch ein Versehen, das Mason Sones, Leiter der pädiatrischen Kardiologie an der Cleveland Clinic in Ohio in den USA, am 23. Oktober 1958 bei einem 26-jährigen Patienten mit rheumatischer Herzerkrankung unterlaufen ist. Bei einer Aortographie glitt der Katheter bei der Injektion aus Versehen in die rechte Koronararterie und stellte erstmals das Gefäss bei einem lebenden Menschen dar (Abb. 1). Mason Sones hielt den Atem an und erwartete ängstlich gespannt ein Kammerflimmern, das glücklicherweise ausblieb und den Weg zur Koronarangiographie ebnete (5).

Wie liess sich dies zu einer Routineuntersuchung machen? Sven-Ivar Seldinger, ein schwedischer Radiologe, hatte 1953 die entscheidende Idee: Er schob durch die Punktionsnadel einen Draht und stellte damit einen gesicherten Zugang zur Femoralarterie her, über den sich Katheter beliebig hinein- und hinausschieben liessen (6). Diese nun sogenannte Seldinger-Technik machte die Angiographie zu einer Routineuntersuchung und leitete ihren Erfolg ein. Dann wurden die Katheter immer kleiner, von 8F bis zu 5F,

und reduzierten das Blutungsrisiko an der Einstichstelle. Verschlussysteme machten den femoralen Zugang nun sicherer und sicherer. Schliesslich wurde der radiale Zugang eröffnet, und das Blutungsrisiko wurde weiter reduziert.

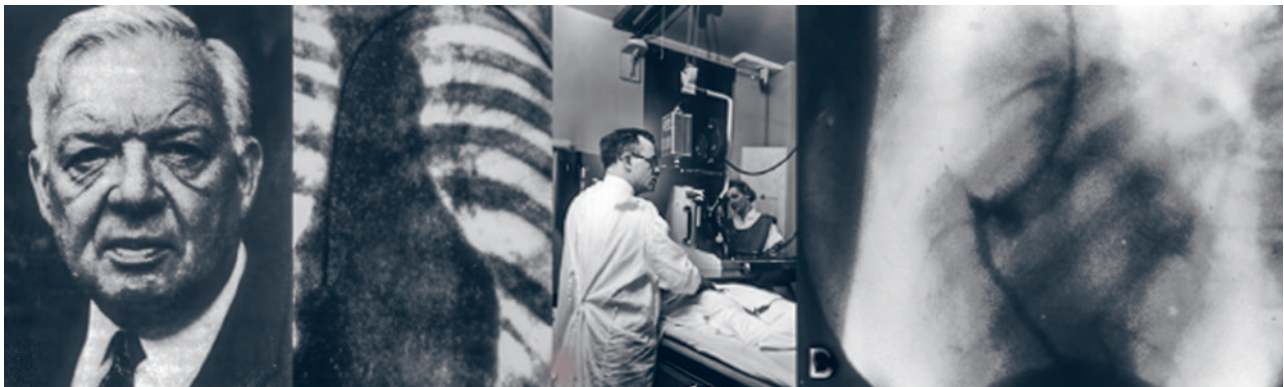
## Echokardiographie

Die Echokardiographie des Herzens entwickelte sich in den 1950er-Jahren aus der militärischen Echolot-Technik (Sonar), die schon länger Schallimpulse nutzte, um Wassertiefen zu messen, Unterwasserstrukturen zu kartographieren sowie Unterseeboote und Fische zu orten. Die Pioniere der medizinischen Anwendung von Ultraschallwellen waren Inge Edler und Carl Hellmuth Hertz, die in Schweden 1954 erste klinische Untersuchungen mit der sogenannten M-Mode-Technik durchführten, die eine Darstellung der Herzwand- und der Klappenbewegungen ermöglichte. Die Funktionsdiagnostik wurde danach vom Kardiologen Harvey Feigenbaum in Indianapolis in den USA entwickelt und in einem klassischen Lehrbuch unzähligen Ärzten vermittelt (7). Die Dopplertechnologie, die zuletzt auch im Katheterlabor relevant wurde, verdanken wir dann den Arbeiten von Shigeo Satomura (8).

Diese Technologie wurde somit dank der Entwicklung von dünnen Ultraschallkathetern (sogenannter Intravascular Ultrasound oder IVUS) auch in der Koronarangiographie verfügbar und ermöglichte die Charakterisierung der Koronarwand und der Fläche des Gefässlumens. Damit liessen sich Plaques besser ausmessen, die optimale Stentlänge und -durchmesser bestimmen und auch das Resultat einer perkutanen koronaren Intervention (PCI) evaluieren (9).

## Funktionelle Koronarangiographie

Die Interpretation der Koronarangiographie blieb lange die Domäne der White Hair Professors, basierte auf Erfahrung und das Urteil der Operateure, eine objektive Messung der hämodynamischen Relevanz von koronaren Plaques und Stenosen gab es nicht. Zwar wurde der Grad der Einengung zum Goldstandard, mit 50% als allseits akzeptierte Grenze, doch blieb diese Analyse subjektiv und ungenau, da sie



**Abb. 1:** Werner Forssmann (Bild links) und sein erster Herzkatheter an ihm selbst (2. Bild von links) sowie Mason Sones (3. Bild von links bei einer Aortographie und seine erste versehentliche Angiographie der rechten Koronararterie (Bild rechts). Abb. Public Domain / Wikimedia Commons; Forssmann W., «Klinische Wochenschrift» 1929; Cleveland Clinic Archives.

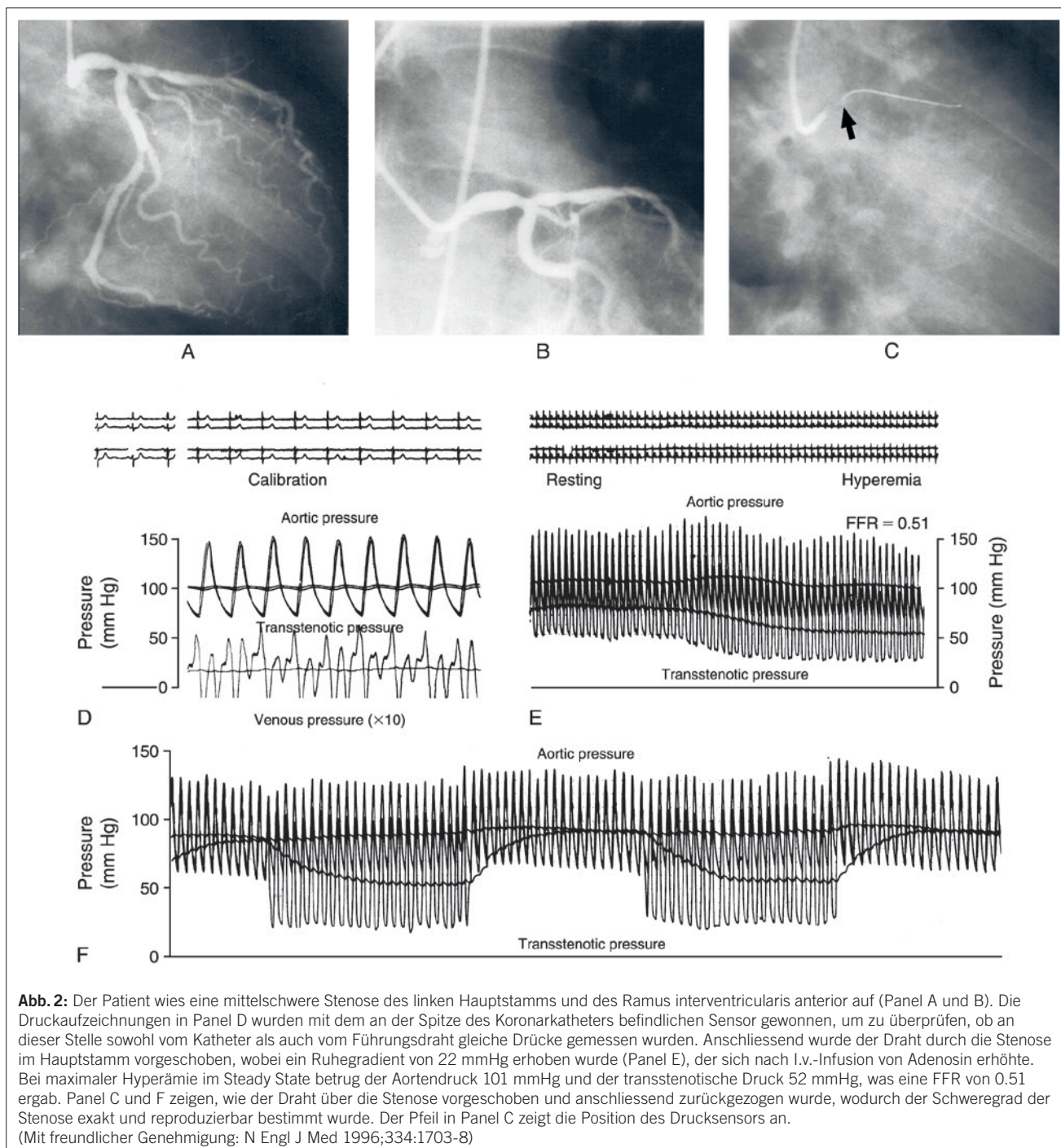
nicht die dreidimensionale Struktur der Gefäße berücksichtigte.

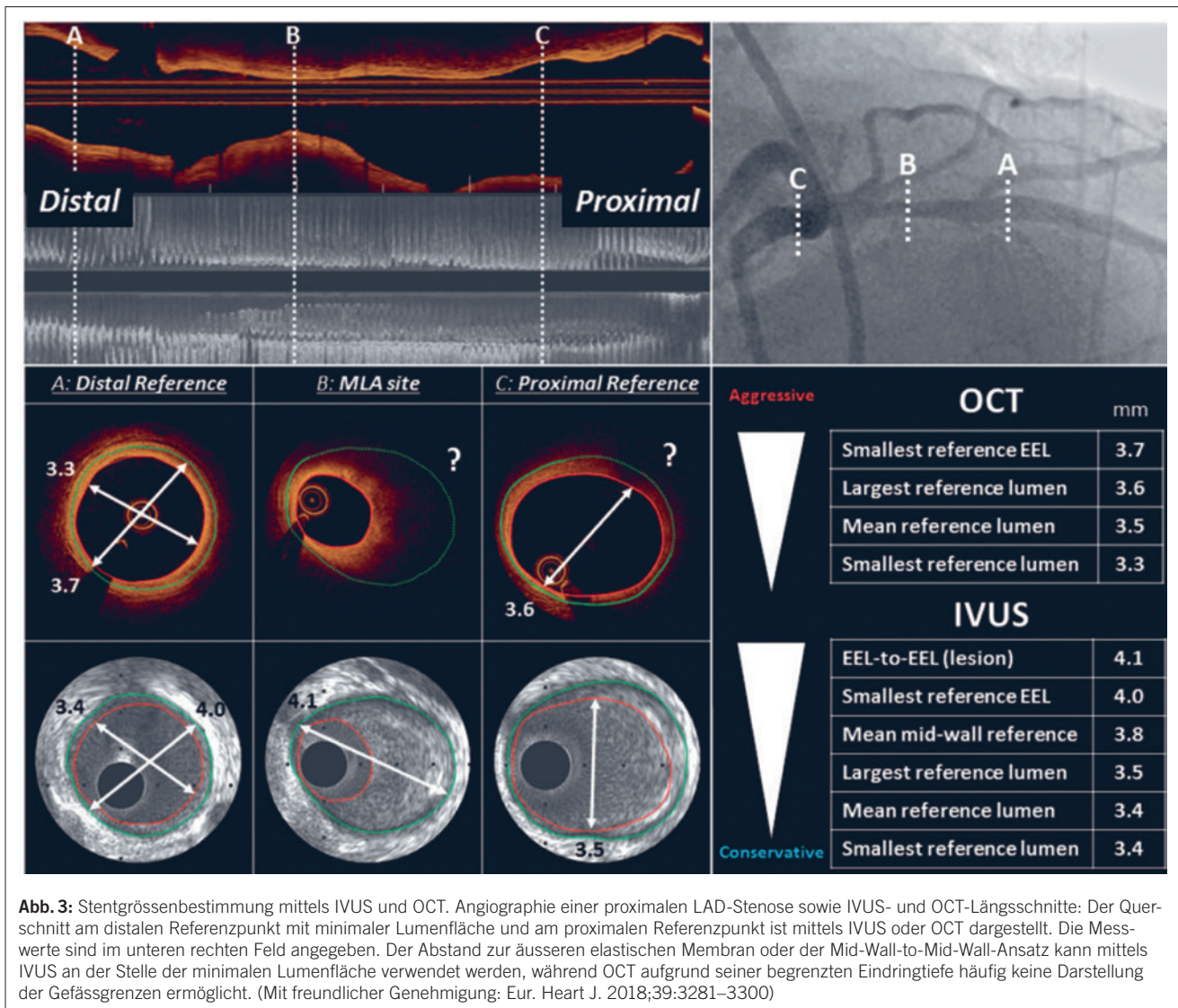
Die Dopplertechnologie fand danach in Guidewires Verwendung, die in den Koronararterien die Flussgeschwindigkeit und nach Bestimmung des Gefäßdurchmessers (z.B. mittels IVUS) auch den Koronarfluss vor und nach einer Stenose und vor und nach einer pharmakologischen Vasodilatation mit Adenosin oder Papaverin messbar machte. Damit liess sich die funktionelle Relevanz einer Koronarstenose erstmals quantitativ bestimmen.

Die Dopplertechnik hatte aber gewisse Nachteile; so wird das Signal von der genauen Position der Katheterspitze im Koronarlumen bestimmt. Da die Geschwindigkeitsverteilung innerhalb eines Gefäßes parabolisch verteilt ist, kommt es damit je nach Position der Drahtspitze in-

nerhalb des Gefäßes zu einer erheblichen Variabilität der Messungen. Daher wurde der Pressure Wire entwickelt, der Druckmessungen in der Aorta und hinter einer zu evaluierenden Koronarstenose erlaubt. Der dabei entstehende Druckgradient vor und nach Adenosin (entweder i.v. oder i.c. verabreicht) erlaubt dann eine Quantifizierung der Koronarläsion (sogenannte Fractional Flow Reserve oder FFR). Eine  $FFR \leq 0.8$  wird meist als Hinweis auf eine hämodynamisch relevante Einengung gewertet (10).

Um einen rascheren Einblick ohne pharmakologische Stimulation zu erhalten, denn PCI-Operateure waren ungeduldig, wurde die sogenannte Instantaneous Wave-Free Ratio (iFR) entwickelt, die ebenfalls auf Druckmessungen beruht und einen Wert  $\leq 0.89$  als signifikant erachtet (Abb. 2) (11).





Schliesslich verursacht die Injektion von Kontrastmitteln unter Verwendung eines automatisierten Kontrastmittelinjektors mit standardisiertem Volumen und Abgaberate des Kontrastmittels eine submaximale Hyperämie und ermöglicht so eine schnelle Messung der kontrastmittelbasierten FFR (cFFR) ohne Adenosininfusion, wobei ein cFFR-Wert von  $\leq 0.85$  mit einer akzeptablen diagnostischen Genauigkeit die Erkennung signifikanter intermediärer Koronarstenosen erlaubt (12).

Somit: Mit der intrakoronaren radiologischen Bildgebung und physiologischen Fluss- und Druckmessungen ist heute die Koronarangiographie eine invasive Methode, die eine strukturelle und funktionelle Evaluation von Patienten mit koronarer Herzkrankheit erlaubt und die Grundlage für eine evidenzbasierte Intervention an klinisch relevanten Plaques erlaubt – ein enormer Fortschritt gegenüber dem okulo-stenotischen Reflex!

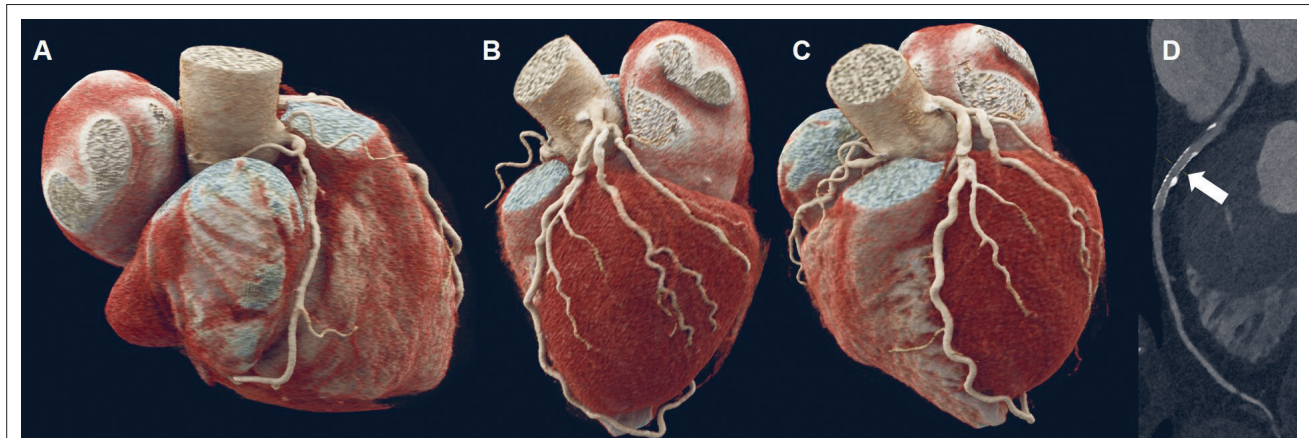
### Optical Coherence Tomography

Die optische Kohärenztomographie (engl. Optical Coherence Tomography oder OCT) ist ein berührungsloses bildgebendes Verfahren, das nach Klärung des Blutes durch

Kontrastmittel oder Kochsalzinjektion mittels Infrarotlicht hochauflösende Querschnittsbilder der Koronararterien erzeugt (Abb. 3). Die Eindringtiefe ist geringer als beim IVUS, doch die Auflösung um ein Vielfaches höher (0.5–15  $\mu\text{m}$  vs. 0.1–0.2 mm). OCT ist besonders zur Bestimmung des Stenosegrads, der Läsionslänge und damit für die Auswahl einer geeigneten Stentgrösse nützlich. Darüber hinaus lassen sich damit Koronarplaques charakterisieren (Ruptur vs. Erosion, Dissektion, Thrombus u. a. m.) (13).

### Ersetzt die koronare Computertomographie die invasive Angiographie?

Auch die nicht-invasive Koronarangiographie hat enorme Fortschritte gemacht, vor allem mittels der jüngst eingeführten Photon-Counting-Koronar-CT (pcCT), die eine räumliche Auflösung von bis zu 0.2 mm und eine zeitliche Auflösung von etwa 66 ms bei einer Untersuchungsdauer von weniger als einer halben Stunde erlaubt (Abb. 4) (14). Damit hat sich die koronare pcCT einen Platz in der modernen Diagnostik und Planung von Interventionen gesichert. Vor allem im Vereinigten Königreich, aber nun auch vermehrt in europäischen Ländern, hat die konventionelle und nun die pcCT die klassische Ergometrie in der initialen Abklärung von Patienten mit Verdacht auf eine korona-



**Abb. 4:** Photon-Counting-Computertomographie des Herzens mit Darstellung der rechten Koronararterie (A), des Ramus circumflexus (B) und des Ramus interventricularis anterior (C) sowie eines Stents in einer Koronararterie (D, Pfeil). (Mit freundlicher Genehmigung Kardiale Bildgebung, Inselspital Bern)

re Herzkrankheit weitgehend ersetzt. Zur strukturellen Information und zum Kalzium-Score kommt nun neu auch der sogenannte Fat Attenuation Index (FAI), der aufgrund des Radiomics Pattern des perivaskulären Fettes präzise Aussagen über das Ausmass der Entzündung koronarer Plaques und damit auch über das Risiko, in Zukunft einen Infarkt oder einen Herztod zu erleiden, machen kann (15). Interessanterweise ist diese prognostische Aussagekraft unabhängig vom Stenosegrad – es gilt: inflammation kills! Diese Information wird mit der Verfügbarkeit antiinflammatorischer Medikamente (Colchicine, Tocilizumab, Ziltivekimab und andere mehr) besonders bedeutsam, denn der Entzündungsgrad einer Koronarläsion scheint prognostisch deutlich wichtiger als ihr Stenosegrad.

Schliesslich wird die pcCT auch zur Planung einer PCI oder einer Transarterial Valve Implantation (TAVI) zunehmend unverzichtbar. Vor allem bei der Planung komplexer PCIs, so bei Patienten nach Bypassoperation, bei chronischem totalen Koronarverschluss (Chronic Coronary Occlusion oder CTO), aber auch bei Zweit- und Dritt Eingriffen, liefert die CT wichtige Informationen für den Operateur (16). Neu dazugekommen ist nun auch die CT-FFR, die die Planung einer PCI bei Mehrasterkrankung verbessert und die Eingriffszeit verkürzt, da sie eine aufwendige hämodynamische Evaluation mit FFR, iFR oder cFFR unnötig macht (17). Auch nach PCI erlaubt vor allem die neue pcCT eine Evaluation der Stents, was mit der konventionellen CT kaum möglich war (Abb. 4.D). Schliesslich ist die CT vor einer TAVI unabdingbar, zur Bestimmung des Aortendurchmessers und der -fläche und der Lokalisation der Koronararterien (18).

## Fazit

Über einen Zeitraum von über hundert Jahren wurde die Bildgebung des Herzens revolutioniert und erlaubt heute eine höchst präzise Evaluation der Struktur, Biologie und Funktion der Herzkranzgefässe, um Eingriffe mittels PCI oder eine aortokoronare Bypassoperation optimal zu planen und angemessene therapeutische Entscheidungen zu treffen. Die nicht-invasive koronare CT-Angiographie

wurde zu einem der wichtigsten diagnostischen Mittel in der Erstevaluation von Patienten mit Verdacht auf eine koronare Herzkrankheit und einer wichtigen Grundlage zur Planung vor allem komplexer PCIs oder der aortokoronaren Bypassoperation.

### Prof. Dr. med. Thomas F. Lüscher, FRCP, FESC

Professor für Kardiologie  
King's College and Imperial College  
Royal Brompton & Harefield Hospitals  
Director of Research, Education & Development  
London SW3 6NP, UK  
cardio@tomluescher.ch

### + Interessenkonflikte

T.F.L. hat, völlig unabhängig zu dieser Arbeit, Forschungs- und Weiterbildungsgrants von der Schweizerischen Herzstiftung, dem Schweizerischen Nationalfonds, der Stiftung für Herz-Kreislauf-Forschung und der Europäischen Union (Horizon) sowie zweckgebundene Zuschüsse von der Industrie erhalten, namentlich von Abbott, Amgen, Alnylam, AstraZeneca, Bayer Healthcare, Boehringer-Ingelheim, Cytokinetics, Daichi-Sankyo, Edwards, Eli Lilly, Medtronic, Novartis, Novo Nordisk, Pfizer, Roche Diagnostics, Sanofi und Vifor erhalten. Er nimmt keine Honorare mehr von Industriepartnern an.

DOI: <https://doi.org/10.23785/TU.2026.03.00x>

### Literatur

1. William H. Harvey: De motu cordis. Zitiert nach: William H. Harvey: An anatomical disputation concerning the movement of the heart and blood in living creatures. By G. Whitteridge Blackwell Scientific, Oxford, U.K. 1976
2. René Laennec: De l'auscultation mediate ou traité du diagnostic de maladies des poumons et du Coeur. Tome II, J.-A. Brosson et J.-S. Chaude. Paris 1819
3. Wilhelm C. Röntgen: Über eine neue Art von Strahlen. Vorläufige Mitteilung. 2. Auflage, Würzburg 1896
4. Werner Forssmann: Experiments on myself. Memoirs of a surgeon in Germany. Saint Martins Press, New York, 1974
5. Cureus 2024 May 25;16(5):e61080. doi: 10.7759/cureus.61080
6. Cureus 2024 May 16;16(5):e60397. doi: 10.7759/cureus.60397
7. Feigenbaum, Harvey (1986). Echocardiography. Philadelphia: Lea & Febiger. ISBN 0-8121-0979-1. OCLC 11865839
8. Cardiovasc Ultrasound 2015 Dec 23;13:48. doi: 10.1186/s12947-015-0042-3
9. European Heart Journal, Volume 39, Issue 35, 14 September 2018, Pages 3281–3300, <https://doi.org/10.1093/eurheartj/ehy285>
10. Circulation 2000 Apr 18;101(15):1840-7 doi: 10.1161/01.cir.101.15.1840
11. Eur Heart J. 2023 Nov 1;44(41):4376-4384. doi: 10.1093/eurheartj/ehad582

### Die vollständige Literatur

am Onlinebeitrag unter [www.medinfo-verlag.ch](http://www.medinfo-verlag.ch)